



# 早产儿视网膜病变玻璃体腔注射抗血管内皮生长因子药物治疗的专家共识

海峡两岸医药卫生交流协会眼科专业委员会小儿视网膜学组 中华医学会眼科学分会眼底病学组

通信作者: 赵培泉, Email: zhaopeiquan@xinhumed.com.cn

**【摘要】** 随着早产儿视网膜病变 (ROP) 发病机制的深入认识以及新药的不断研发, 玻璃体腔注射抗血管内皮生长因子 (VEGF) 药物逐步成为治疗 ROP 的重要手段。因此规范 ROP 玻璃体腔药物注射操作, 使患儿获得安全且有效的治疗具有重要意义。为此海峡两岸医药卫生交流协会眼科专业委员会小儿视网膜学组根据目前我国 ROP 诊治的实际情况, 针对玻璃体腔注射抗 VEGF 药物治疗 ROP 的适应证与禁忌症、注射要求、操作注意事项及治疗后注意事项等, 经过认真、全面及充分的讨论, 并经中华医学会眼科学分会眼底病学组审核修改形成专家共识意见, 以供眼科医师在临床工作中参考使用。

**【关键词】** 早产儿视网膜病; 血管生成抑制剂; 多数赞同

DOI: 10.3760/cma.j.cn511434-20210916-00530

## Expert consensus on intravitreal injection of anti-vascular endothelial growth factor drugs for retinopathy of prematurity

*Pediatric Retinology Group of Ophthalmology Professional Committee of Cross-Strait Medical and Health Exchange Association, Fundus Disease Group of Chinese Medical Association Ophthalmology Branch  
Corresponding author: Zhao Peiquan, Email: zhaopeiquan@xinhumed.com.cn*

**【Abstract】** With the deepening understanding of the pathogenesis of retinopathy of prematurity (ROP) and the continuous development of new drugs, intravitreal injection of anti-vascular endothelial growth factor (VEGF) drugs has gradually become an important treatment of ROP. Therefore, it is of great significance to standardize the operation of ROP intravitreal injection in order to make sure that infants receive safe and effective treatment. Based on the actual situation of the diagnosis and treatment of ROP in China, and after careful, comprehensive and full discussion on the indications and contraindications, injection requirements, operation precautions and post-treatment precautions of intravitreal injection of anti-VEGF drugs in the treatment of ROP, Pediatric Retinology Group of Ophthalmology Professional Committee of Cross-Strait Medical and Health Exchange Association form an expert consensus, and it is reviewed and modified by Fundus Disease Group of Chinese Medical Association Ophthalmology Branch for ophthalmologists' reference in clinical work.

**【Key words】** Retinopathy of prematurity; Angiogenesis inhibitors; Consensus

DOI: 10.3760/cma.j.cn511434-20210916-00530

早产儿视网膜病变 (ROP) 是发生于早产儿及低出生体重儿的视网膜血管增生性疾病, 是当前我国婴幼儿致盲的重要原因之一<sup>[1-3]</sup>。抗血管内皮生长因子 (VEGF) 药物问世前, 视网膜激光光凝和冷冻治疗是 ROP 的主要治疗手段。然而, 凝固治疗会对患儿视网膜造成永久性破坏, 并且存在发生远期视野缺损、高度近视等并发症的风险<sup>[4]</sup>。因此, 寻找疗效佳且创伤小的治疗方法一直是 ROP 治疗关注的热点。ROP 主要的病理过程是缺氧诱导的视网膜新生血管形成, VEGF 在病变过程中起着至关重要的作用。近年来国内外的临床

研究发现, 玻璃体腔注射抗 VEGF 药物在治疗 ROP 方面, 具有与视网膜激光光凝治疗相似的疗效, 又避免了视网膜凝固瘢痕造成的永久性损害<sup>[5-13]</sup>。目前玻璃体腔注射抗 VEGF 药物已成为 ROP 治疗的重要手段。

但抗 VEGF 药物治疗是一把双刃剑。研究表明, 玻璃体腔注射抗 VEGF 药物后视网膜细胞可通过上调转化生长因子 (TGF)  $\beta$ 2、结缔组织生长因子 (CTGF) 等细胞因子的表达加速纤维血管膜的形成<sup>[14]</sup>。因此患者接受玻璃体腔注射抗 VEGF 药物后, 有加重纤维增生进而加速发生牵引性视网膜脱离的风险。在临床上也观察

到个别已有局限增生膜形成的患者在接受抗VEGF药物治疗后,病变出现环状纤维增生膜,病情迅速进展至4b期甚至是5期ROP<sup>[15-16]</sup>。因此玻璃体腔注射抗VEGF药物治疗ROP必须严格把握注射指征,注药后进行密切随访,严禁将玻璃体腔注药作为ROP的预防性治疗。为了临床能够规范安全地开展ROP玻璃体腔注药治疗,海峡两岸医药卫生交流协会眼科专业委员会小儿视网膜学组全体委员经过认真、全面及充分的讨论,中华医学会眼科学分会眼底病学组对其进行了审核修改,对ROP的玻璃体腔注射抗VEGF药物治疗达成以下共识性意见,供临床工作中参考使用。

## 1 ROP相关术语和治疗适应证相关分型

ROP的术语采用ROP国际分类第3版<sup>[17]</sup>,并参考中华医学会眼科学分会眼底病学组2004年起草,卫生部下发的《早产儿治疗用氧和视网膜病变防治指南》和《中国早产儿视网膜病变筛查指南(2014年)》<sup>[1]</sup>中分期和分区的描述<sup>[18]</sup>。本共识建议采纳2003年国际ROP合作组根据ROP的早期治疗临床试验(ETROP)提出的ROP治疗适应证的修改方案<sup>[4,19]</sup>,将原有的阈值期和阈值前期修改为Type 1型和Type 2型。

Type 1型包括:(1) I区1期伴附加病变(I区1+),附加病变“+”指后极部至少2个象限出现视网膜血管纤曲、扩张),I区2期伴附加病变(I区2+),I区3期伴附加病变(I区3+)以及I区3期不合并附加病变(I区3);(2) II区2期或3期伴附加病变(II区2+/3+);(3) 急进型ROP(A-ROP)。Type 2型包括I区1期、I区2期以及II区3期。

ETROP研究修改了冷冻治疗ROP的适应证,增加了前附加病变,并增加了Type 1型和Type 2型的术语。Type 1型确定为治疗适应证,Type 2型需要继续临床观察,当时的治疗手段是视网膜激光光凝和冷冻<sup>[4,19]</sup>。使用Type 1型和Type 2型这一分型有利于适应证的掌握。

## 2 ROP玻璃体腔注射抗VEGF药物治疗适应证和禁忌症

适应证:体重1500 g以下的Type 1型ROP:I区1+、2+、3+和3期病变,II区2+/3+,以及A-ROP,均推荐抗VEGF药物治疗。

禁忌症:(1) 已合并早期纤维增生和玻璃体腔积血的患儿,注射雷珠单抗后可能发生环形纤维增生<sup>[15-16,20]</sup>。贝伐单抗可通过上调TGF $\beta$ 、CTGF和重组人睫状节神经营养因子等促进增生型糖尿病视网膜病变纤维膜上的纤维增生<sup>[14]</sup>。因此不推荐雷珠单抗、贝伐单抗用于治疗ROP 4期和5期病变<sup>[14]</sup>。除非想尽快降低患眼血管活动

性,以便手术干预<sup>[10]</sup>。(2) 急性结膜炎或其他眼表感染性疾病患儿以及新生儿泪囊炎,要积极控制感染,感染控制后方可进行。(3) 前房变浅和瞳孔后粘连常预示已发生4期或5期病变,如需抗VEGF药物治疗,进针部位和方向有严格要求,建议转小儿视网膜诊治中心处理。

## 3 ROP抗VEGF药物的选择

### 3.1 贝伐单抗

贝伐单抗是一个全长重组的单克隆抗体,与VEGF的所有亚型结合。其被研发用来抑制肿瘤中病理性血管形成和肿瘤生长,并被美国食品与药品监督管理局和欧洲药品管理局批准用于静脉注射治疗转移性结直肠癌和其他类型的肿瘤。从2005年起,很多非对照的和回顾性的病例系列研究显示,贝伐单抗在治疗新生血管性老年性黄斑变性中具有良好效果<sup>[21-22]</sup>。贝伐单抗是最早用于治疗ROP的抗VEGF药物,2011年贝伐单抗单一治疗和激光对照的前瞻性随机多中心研究纳入了150例ROP 3+患儿300只眼进行研究,以0.625 mg/0.025 ml的剂量行玻璃体腔注射,观察期54周,证明了贝伐单抗治疗ROP I区病变较激光治疗优势显著,但对于ROP II区病变的治疗,两者疗效无显著差异,由于样本量局限该研究未能评价其安全性<sup>[5]</sup>。

### 3.2 雷珠单抗

雷珠单抗是一个重组的,人源化的与VEGF-A具有高度亲和性的单克隆抗体Fab片段。雷珠单抗与所有亚型的VEGF结合并使其失活。雷珠单抗对比激光治疗的前瞻性随机分层的多中心研究于2019年发布,适应证包括1500 g以下I区1+、2+、3+和3期病变以及2区3+,不包括II区2+。225例患儿随机分入0.2 mg雷珠单抗治疗组、0.1 mg雷珠单抗治疗组和激光治疗组,结果显示,0.2 mg雷珠单抗治疗ROP对比0.1 mg雷珠单抗和激光治疗,发生不利眼部结果者更少<sup>[6]</sup>。依据国内现有雷珠单抗剂型,建议治疗ROP的剂量是0.25 mg/0.025 ml。

### 3.3 融合蛋白类

融合蛋白类是一种VEGF受体与人免疫球蛋白Fc段基因重组的融合蛋白,竞争性抑制VEGF与受体结合并阻止VEGF家族受体的激活,从而抑制血管内皮细胞增生和血管新生。该类物质包括阿柏西普和康柏西普。2015年国外有研究报道,阿柏西普1 mg/0.025 ml治疗高危阈值前1型ROP安全有效<sup>[23]</sup>。2019年有学者对阿柏西普和雷珠单抗治疗ROP的疗效进行比较,结果显示尽管两种抗VEGF药物均能有效治疗ROP,但阿柏西普组的复发率更低(13.9% vs. 48.1%,  $P < 0.001$ ),复发间

隔时间更长 [(8.2±0.92) 周 vs. (14.2±1.00) 周,  $P < 0.001$ ] [24]。2017 年我国学者报道康柏西普 0.25 mg 治疗 A-ROP, 患儿治疗效果良好, 避免了周边视网膜的结构破坏<sup>[8]</sup>。2018 年一项研究证实, 康柏西普 0.15 mg/0.015 ml 治疗 ROP 2+/3+ 有效<sup>[25]</sup>。2020 年该团队在此基础上进一步对 283 只眼使用康柏西普和 916 只眼使用雷珠单抗进行对比研究, 发现与雷珠单抗对比, 康柏西普患者复发率更低, 其中 A-ROP 和 I 区 ROP 的复发间隔时间长 ( $P < 0.001$ ) [26]。

#### 4 视网膜激光光凝的补充治疗

对已行抗 VEGF 药物治疗后仍有未退行的视网膜新生血管可在视网膜新生血管临近的视网膜无血管区进行局部激光光凝治疗。激光光凝和冷冻治疗对消退视网膜新生血管的作用是确定的, 但是大面积的激光光凝和冷冻治疗制造的视网膜瘢痕可加重视野的损伤。经抗 VEGF 药物治疗后, 若残存的视网膜无血管区范围有限, 可以采用激光光凝补充治疗。

#### 5 注射人员、机构及场地要求

ROP 的眼内注药属于精细操作, 应由有经验的眼科医师操作, 实施 ROP 玻璃体腔注药治疗的人员必须是获得《医师执业证书》且执业范围为眼科的主治医师及以上专业技术职称, 并有 4 年以上 ROP 筛查临床诊疗工作经验, 具备玻璃体腔注药的基础知识, 并接受过学组组织的婴幼儿玻璃体腔注药治疗相关培训。

开展机构应为能够开展 ROP 诊断与治疗的综合医院眼科或眼科专科医院。机构需具备内眼手术室, 手

术室设置应符合卫医政发 [2009] 90 号要求, 达到 I 级特别洁净手术室标准。开展机构需要具备针对早产儿全身意外情况实施急救的能力, 以应对注药过程中可能出现的危及生命的情况。

#### 6 治疗前告知

ROP 玻璃体腔注药治疗前应对患儿全身情况以及可能发生的意外情况进行评估。应告知患儿监护人玻璃体腔注药治疗的目的、治疗过程、可能发生的意外及防范、注射相关药物的时效、副作用、注射并发症、随诊及治疗后注意事项并签署治疗知情同意书。

#### 7 抗 VEGF 药物治疗的操作注意事项

(1) 手术结膜囊清洁操作同《我国视网膜病玻璃体腔注药术质量控制标准》<sup>[27]</sup>中眼内注药治疗。推荐用蘸有聚维酮碘的棉签轻轻移位并压迫注射部位的结膜 10~15 s, 进针部位不同于成年人, 建议在角膜缘后 0.75~1.00 mm 避开结膜血管的部位, 针头型号推荐为 30 G, 因患儿眼球小, 针头刺入 2~3 mm 即可, 以免扎伤对侧视网膜; 进针方向以针头平行眼轴刺入巩膜为佳, 此方向进针可避免损伤晶状体 (图 1A), 勿将针头朝向视轴中心刺入巩膜, 此进针角度由于过于倾斜容易损伤晶状体 (图 1B)。(2) 建议在麻醉科的配合下进行, 麻醉方式确保患儿头部不动, 眼部无痛觉最佳。如医者操作熟练, 可在表面麻醉下完成。(3) 围手术期应接受新生儿重症监护病房管理。

#### 8 抗 VEGF 药物治疗后注意事项

(1) 首次眼底检查可在治疗后 3~7 d 进行, 观察

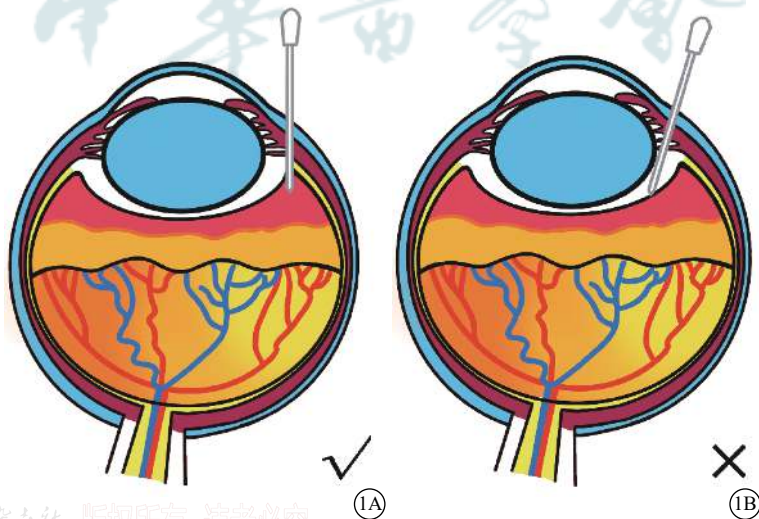


图 1 玻璃体腔注药示意图。1A 示玻璃体腔注药正确操作。进针方向平行眼轴刺入巩膜, 可避免损伤晶状体。1B 示玻璃体腔注药错误操作。进针方向朝向视轴中心刺入巩膜时, 由于进针角度过于倾斜容易损伤晶状体



“+”现象是否改善。(2)如病变再活化可重复眼内注射,但以不超过3次为宜,补充激光光凝治疗是明智的选择。(3)高度重视注射后感染发生的可能。国内已有数例注药后发生眼内炎的报道。注药后给予患儿抗生素眼液滴眼,3~4次/d,共3~7d。建议注药后1~3d进行眼前节检查。治疗后需告知监护人,若患儿注射眼出现眼红、流泪或者患儿烦躁和哭吵不止等应立即前往眼科复诊。推荐安排专用电话,方便患儿家属进行咨询。若发现眼内炎要立即转诊至就近的视网膜诊治中心处理并上报医院感控部门。

#### 形成共识意见的专家组成员:

- 黎晓新 北京大学人民医院(中华医学会眼科学分会眼底病学组顾问,海峡两岸医药卫生交流协会眼科专业委员会小儿视网膜学组顾问,执笔)
- 赵培泉 上海交通大学附属新华医院(中华医学会眼科学分会眼底病学组委员,海峡两岸医药卫生交流协会眼科专业委员会小儿视网膜学组组长,执笔)
- 许宇 上海交通大学附属新华医院(海峡两岸医药卫生交流协会眼科专业委员会小儿视网膜学组秘书,执笔)

#### 工作委员会成员:

- 陆方 四川大学华西医院(中华医学会眼科学分会神经眼科学组委员,海峡两岸医药卫生交流协会眼科专业委员会小儿视网膜学组副组长)
- 尹虹 北京大学人民医院(海峡两岸医药卫生交流协会眼科专业委员会小儿视网膜学组委员)
- 陈宜 北京中日友好医院(海峡两岸医药卫生交流协会眼科专业委员会小儿视网膜学组委员)
- 王雨生 空军军医大学西京医院(中华医学会眼科学分会眼底病学组副组长,海峡两岸医药卫生交流协会眼科专业委员会小儿视网膜学组顾问)
- 沈丽君 温医大附属眼视光医院(中华医学会眼科学分会眼底病学组委员,海峡两岸医药卫生交流协会眼科专业委员会小儿视网膜学组副组长)
- 黄欣 复旦大学附属眼耳鼻喉科医院(海峡两岸医药卫生交流协会眼科专业委员会小儿视网膜学组副组长)
- 张国明 深圳市眼科医院(海峡两岸医药卫生交流协会眼科专业委员会小儿视网膜学组副组长)
- 费萍 上海交通大学医学院附属新华医院(海峡两岸医药卫生交流协会眼科专业委员会小儿视网膜学组秘书)

#### 审核委员会成员:

- 许迅 上海市第一人民医院(中华医学会眼科学分会眼底病学

组组长)

- 梁建宏 北京大学人民医院(中华医学会眼科学分会眼病理学组委员,海峡两岸医药卫生交流协会眼科专业委员会小儿视网膜学组顾问)
- 赵明威 北京大学人民医院(中华医学会眼科学分会眼底病学组副组长)
- 李筱荣 天津医科大学眼科医院(中华医学会眼科学分会眼底病学组委员)
- 卢海 首都医科大学附属北京同仁医院(中华医学会眼科学分会眼外伤学组副组长,海峡两岸医药卫生交流协会眼科专业委员会小儿视网膜学组委员)
- 丁小燕 中山大学中山眼科中心(中华医学会眼科学分会视觉生理学组委员,海峡两岸医药卫生交流协会眼科专业委员会小儿视网膜学组委员)

声明:本文为专家意见,为临床医疗服务提供指导,不是在各种情况下都必须遵循的医疗标准,也不是为个别特殊个人提供的保健措施

利益冲突 所有作者均声明不存在利益冲突

#### 9 参考文献

- [1] 中华医学会眼科学分会眼底病学组. 中国早产儿视网膜病变筛查指南(2014年)[J]. 中华眼科杂志, 2014, 50(12): 933-935. DOI: 10.3760/cma.j.issn.0412-4081.2014.12.017. Fundus Disease Group of Chinese Medical Association Ophthalmology Branch. Chinese guidelines for screening retinopathy of prematurity (2014)[J]. Chin J Ophthalmol, 2014, 50(12): 933-935. DOI: 10.3760/cma.j.issn.0412-4081.2014.12.017.
- [2] 赵培泉, 张琦, 许宇. 提高小儿视网膜疾病研究的深入开展[J]. 中华眼底病杂志, 2014, 30(1): 1-5. DOI: 10.3760/cma.j.issn.1005-1015.2014.01.001. Zhao PQ, Zhang Q, Xu Y. The diagnosis and treatment of pediatric retinal disease[J]. Chin J Ocul Fundus Dis, 2014, 30(1): 1-5. DOI: 10.3760/cma.j.issn.1005-1015.2014.01.001.
- [3] 赵培泉, 费萍. 早产儿视网膜病变诊断治疗研究现状、问题及展望[J]. 中华眼底病杂志, 2012, 28(1): 3-7. DOI: 10.3760/cma.j.issn.1005-1015.2012.01.002. Zhao PQ, Fei P. Screening and treatment of retinopathy of prematurity: current status, problems and prospects in China[J]. Chin J Ocul Fundus Dis, 2012, 28(1): 3-7. DOI: 10.3760/cma.j.issn.1005-1015.2012.01.002.
- [4] Good WV. Early Treatment for Retinopathy of Prematurity Cooperative Group. Final results of the early treatment for retinopathy of prematurity (ETROP) randomized trial[J]. Trans Am Ophthalmol Soc, 2004, 102: 233-248.
- [5] Mintz-Hittner HA, Kennedy KA, Chuang AZ. Efficacy of intravitreal bevacizumab for stage 3+ retinopathy of prematurity[J]. N Engl J Med, 2011, 364(7): 603-615. DOI: 10.1056/NEJMoa1007374.
- [6] Stahl A, Lepore D, Fielder A, et al. Ranibizumab versus laser therapy for the treatment of very low birthweight infants with retinopathy of prematurity (RAINBOW): an open-label randomised controlled study[J]. Lancet, 2019, 394(10208): 1551-1559. DOI: 10.1016/S0140-6736(19)31344-3.
- [7] Feng J, Qian J, Jiang Y, et al. Efficacy of primary intravitreal ranibizumab for retinopathy of prematurity in China[J].

Ophthalmology, 2017, 124(3): 408-409. DOI: [10.1016/j.ophtha.2016.10.032](https://doi.org/10.1016/j.ophtha.2016.10.032).

- [8] 程湧, 梁建宏, 黎晓新. 康柏西普玻璃体腔注射治疗急性后极部早产儿视网膜病变的疗效观察[J]. 中华眼底病杂志, 2017, 33(2): 144-147. DOI: [10.3760/cma.j.issn.1005-1015.2017.02.008](https://doi.org/10.3760/cma.j.issn.1005-1015.2017.02.008).  
Chen Y, Lian JH, Li XX. Intravitreal injection of conbercept for aggressive posterior retinopathy of prematurity[J]. Chin J Ocul Fundus Dis, 2017, 33(2): 144-147. DOI: [10.3760/cma.j.issn.1005-1015.2017.02.008](https://doi.org/10.3760/cma.j.issn.1005-1015.2017.02.008).
- [9] 许宇, 张琦, 季迅达, 等. 玻璃体腔注射抗血管内皮生长因子单克隆抗体ranibizumab联合激光光凝治疗急性后部型早产儿视网膜病变的疗效观察[J]. 中华眼底病杂志, 2014, 30(1): 28-32. DOI: [10.3760/cma.j.issn.1005-1015.2014.01.008](https://doi.org/10.3760/cma.j.issn.1005-1015.2014.01.008).  
Xu Y, Zhang Q, Ji XD, et al. Combination of intravitreal injection of ranibizumab and laser photocoagulation for the treatment of aggressive posterior retinopathy of prematurity[J]. Chin J Ocul Fundus Dis, 2014, 30(1): 28-32. DOI: [10.3760/cma.j.issn.1005-1015.2014.01.008](https://doi.org/10.3760/cma.j.issn.1005-1015.2014.01.008).
- [10] Xu Y, Zhang Q, Kang X, et al. Early vitreoretinal surgery on vascularly active stage 4 retinopathy of prematurity through the preoperative intravitreal bevacizumab injection[J/OL]. Acta Ophthalmol, 2013, 91(4): e304-310[2013-05-07]. <https://pubmed.ncbi.nlm.nih.gov/23647944/>. DOI: 10.1111/aos.12055.
- [11] Huang Q, Zhang Q, Fei P, et al. Ranibizumab injection as primary treatment in patients with retinopathy of prematurity: anatomic outcomes and influencing factors[J]. Ophthalmology, 2017, 124(8): 1156-1164. DOI: [10.1016/j.ophtha.2017.03.018](https://doi.org/10.1016/j.ophtha.2017.03.018).
- [12] Lyu J, Zhang Q, Jin H, et al. Aqueous cytokine levels associated with severity of type 1 retinopathy of prematurity and treatment response to ranibizumab[J]. Graefes Arch Clin Exp Ophthalmol, 2018, 256(8): 1469-1477. DOI: [10.1007/s00417-018-4034-5](https://doi.org/10.1007/s00417-018-4034-5).
- [13] 陈宜, 冯婧, 孟宪芬, 等. 玻璃体腔注射雷珠单抗治疗早产儿视网膜病变疗效观察[J]. 中华眼底病杂志, 2015, 31(1): 6-9. DOI: [10.3760/cma.j.issn.1005-1015.2015.01.003](https://doi.org/10.3760/cma.j.issn.1005-1015.2015.01.003).  
Chen Y, Feng J, Meng XF, et al. Effects of ranibizumab in zone I and zone II retinopathy of prematurity patients[J]. Chin J Ocul Fundus Dis, 2015, 31(1): 6-9. DOI: [10.3760/cma.j.issn.1005-1015.2015.01.003](https://doi.org/10.3760/cma.j.issn.1005-1015.2015.01.003).
- [14] Zhang Q, Qi Y, Chen L, et al. The relationship between anti-vascular endothelial growth factor and fibrosis in proliferative retinopathy: clinical and laboratory evidence[J]. Br J Ophthalmol, 2016, 100(10): 1443-1450. DOI: [10.1136/bjophthalmol-2015-308199](https://doi.org/10.1136/bjophthalmol-2015-308199).
- [15] Honda S, Hirabayashi H, Tsukahara Y, et al. Acute contraction of the proliferative membrane after an intravitreal injection of bevacizumab for advanced retinopathy of prematurity[J]. Graefes Arch Clin Exp Ophthalmol, 2008, 246(7): 1061-1063. DOI: [10.1007/s00417-008-0786-7](https://doi.org/10.1007/s00417-008-0786-7).
- [16] Huang Q, Zhang Q, Xu Y, et al. Asymmetric outcomes of type 1 retinopathy of prematurity after bilateral intravitreal ranibizumab treatment[J/OL]. J Ophthalmol, 2017, 2017: 1741386[2017-03-29]. <https://pubmed.ncbi.nlm.nih.gov/28465833/>. DOI: 10.1155/2017/1741386.
- [17] Chiang MF, Quinn GE, Fielder AR, et al. International classification of retinopathy of prematurity, third edition[J/OL]. Ophthalmology, 2021: 128(10): e51-e68[2021-07-08]. <https://pubmed.ncbi.nlm.nih.gov/34247850/>. DOI: 10.1016/j.ophtha.2021.05.031.
- [18] 黎晓新. 我国早产儿视网膜病变特点和筛查指南[J]. 中华眼底病杂志, 2004, 20(6): 384-386. DOI: [10.3760/j.issn:1005-1015.2004.06.020](https://doi.org/10.3760/j.issn:1005-1015.2004.06.020).
- Li XX. Characteristics and screening guidelines of retinopathy of prematurity in my country[J]. Chin J Ocul Fundus Dis, 2004, 20(6): 384-386. DOI: [10.3760/j.issn:1005-1015.2004.06.020](https://doi.org/10.3760/j.issn:1005-1015.2004.06.020).
- [19] Early Treatment For Retinopathy of Prematurity Cooperative Group. Revised indications for the treatment of retinopathy of prematurity: results of the early treatment for retinopathy of prematurity randomized trial[J]. Arch Ophthalmol, 2003, 121(12): 1684-1694. DOI: [10.1001/archophth.121.12.1684](https://doi.org/10.1001/archophth.121.12.1684).
- [20] Van Geest RJ, Lesnik-Oberstein SY, Tan HS, et al. A shift in the balance of vascular endothelial growth factor and connective tissue growth factor by bevacizumab causes the angiofibrotic switch in proliferative diabetic retinopathy[J]. Br J Ophthalmol, 2012, 96(4): 587-590. DOI: [10.1136/bjophthalmol-2011-301005](https://doi.org/10.1136/bjophthalmol-2011-301005).
- [21] Avery RL, Pieramici DJ, Rabena MD, et al. Intravitreal bevacizumab (Avastin) for neovascular age-related macular degeneration[J]. Ophthalmology, 2006, 113(3): 363-372.e5. DOI: [10.1016/j.ophtha.2005.11.019](https://doi.org/10.1016/j.ophtha.2005.11.019).
- [22] Spaide RF, Laud K, Fine HF, et al. Intravitreal bevacizumab treatment of choroidal neovascularization secondary to age-related macular degeneration[J]. Retina, 2006, 26(4): 383-390. DOI: [10.1097/01.iae.0000238561.99283.0e](https://doi.org/10.1097/01.iae.0000238561.99283.0e).
- [23] Salman AG, Said AM. Structural, visual and refractive outcomes of intravitreal aflibercept injection of high-risk prethreshold type 1 retinopathy of prematurity[J]. Ophthalmic Res, 2015, 53(1): 15-20. DOI: [10.1159/000364809](https://doi.org/10.1159/000364809).
- [24] Sukgen EA, Kocluk Y. Comparison of clinical outcomes of intravitreal ranibizumab and aflibercept treatment for retinopathy of prematurity[J]. Graefes Arch Clin Exp Ophthalmol, 2019, 257(1): 49-55. DOI: [10.1007/s00417-018-4168-5](https://doi.org/10.1007/s00417-018-4168-5).
- [25] Cheng Y, Meng Q, Linghu D, et al. A lower dose of intravitreal conbercept effectively treats retinopathy of prematurity[J/OL]. Sci Rep, 2018, 8(1): 10732[2018-07-16]. <https://pubmed.ncbi.nlm.nih.gov/30013230/>. DOI: 10.1038/s41598-018-28987-6.
- [26] Cheng Y, Zhu X, Linghu D, et al. Comparison of the effectiveness of conbercept and ranibizumab treatment for retinopathy of prematurity[J/OL]. Acta Ophthalmol, 2020, 98(8): e1004-e1008[2020-05-08]. <https://pubmed.ncbi.nlm.nih.gov/32385940/>. DOI: 10.1111/aos.14460.
- [27] 中华医学会眼科学分会眼底病学组. 我国视网膜玻璃体腔注射药术质量控制标准[J]. 中华眼科杂志, 2015, 51(12): 892-895. DOI: [10.3760/cma.j.issn.0412-4081.2015.12.005](https://doi.org/10.3760/cma.j.issn.0412-4081.2015.12.005).  
Fundus Disease Group of Chinese Medical Association Ophthalmology Branch. Quality control standards for intravitreal injection of retinopathy in China[J]. Chin J Ophthalmol, 2015, 51(12): 892-895. DOI: [10.3760/cma.j.issn.0412-4081.2015.12.005](https://doi.org/10.3760/cma.j.issn.0412-4081.2015.12.005).

(收稿日期: 2021-09-16)  
(本文编辑: 杨婷婷)

